



MODUL PRAKTIKUM



MATA KULIAH ANATOMI TERAPAN

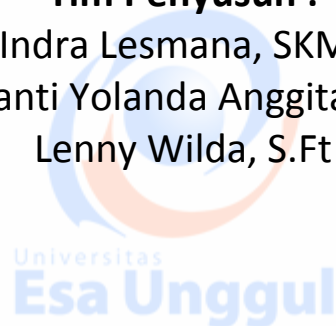

Tim Penyusun :

Syahmirza Indra Lesmana, SKM, S.Ft, M.OR

Miranti Yolanda Anggita, S.Ft

Lenny Wilda, S.Ft



KATA PENGANTAR

Assalamu 'alaikum. Wr. Wb.

Puji syukur kita haturkan pada Tuhan Yang Maha Esa bahwa kini telah tersusun Buku Panduan dan Modul Praktikum Mata Kuliah Anatomi Terapan Fakultas Fisioterapi Universitas Esa Unggul.

Tujuan diterbitkannya modul praktikum ini adalah sebagai panduan dalam :

1. Pengelolaan kegiatan praktikum bagi mahasiswa
2. Melaksanakan proses praktik dari bidang keilmuan dalam ilmu fisioterapi
3. Melaksanakan proses pembelajaran kasus, analisis praktis dan analisis profesional dalam praktek fisioterapi
4. Bagian dari proses belajar mengajar dan praktikum pada program pendidikan S1 fisioterapi

Harapan kami semoga modul praktikum ini dapat bermanfaat sesuai tujuan dan sasaran pendidikan.

Wassalamu 'alaikum. Wr. Wb.

Jakarta, 20 September 2013

Universitas Esa Unggul

Tim Penyusun

DAFTAR ISI

NO.	ISI	HALAMAN
1	Kata Pengantar	2
2	Daftar Isi	3
3	Definisi	5
4	Tujuan Instruksional	5
5	Sasaran Pembelajaran	5
6	Sumber Pembelajaran	5
7	Sumber Daya	6
8	Ruang Lingkup	6
9	Alat dan Kelengkapan	6
10	Pengendalian dan Pemantauan	6
11	Pelaksanaan	7
12	Inspeksi	7
13	Inspeksi General	8
14	Inspeksi Lokal / Regional	8
15	Inspeksi Pandangan Belakang	10
16	Posisi Berdiri Pandangan Depan	11
17	Inspeksi Pandangan Depan	12
18	Inspeksi Padangan Samping	13
19	Teknik Palpasi	16
20	Palpasi Jaringan Lunak Posisi Istirahat	16
21	Palpasi Otot Saat Gerak	17
22	Palpasi Perbatasan / Tepi Otot	17
23	Palpasi Tendon dan Ligamen	17
24	Palpasi Tulang dan Sendi	17
25	Palpasi Pembuluh Darah, Serabut Saraf, Nodus Lympaticus	18
26	Hasil Palpasi Normal	18
27	Lembar Kerja Responsi Palpasi	19
28	Lembar Kerja Responsi Spine	20

29	Lembar Kerja Responsi Regio Bahu	22
30	Lembar Kerja Responsi Regio Siku	23
31	Lembar Kerja Responsi Regio Hip	24
32	Lembar Kerja Responsi Regio Lutut	25
33	Lembar Kerja Responsi Tulang dan Ligamen	27



✚ Definisi

Anatomi merupakan ilmu urai yang mempelajari susunan tubuh dan hubungan bagian-bagiannya satu sama lain. Sehingga anatomi terapan merupakan bagian dari ilmu anatomi yang mempelajari bagaimana penerapan dan aplikasi ilmu anatomi tersebut yang disesuaikan dalam bidang fisioterapi dalam praktik sehari-hari.

✚ Tujuan

Tujuan instruksional umum

1. Memahami Anatomi dan fungsi Struktur Jaringan Spesifik
2. Memahami dan analisa topografi
3. Memahami kompleksifitas gerak tubuh normal
4. Memahami dan menganalisa gerak sendi Synovial

Tujuan instruksional khusus

Mahasiswa memahami struktur jaringan spesifik dengan cara:

1. Mampu memahami pengertian struktur jaringan spesifik
2. Mengetahui jenis-jenis sendi synovial
3. memahami struktur dan fungsi kulit dan jaringan fascia
4. Memahami struktur dan fungsi struktur tulang, meniscus, jaringan ligamen, jaringan synovium, jaringan otot, bursa, Jaringan saraf dan pembuluh darah

✚ Sasaran Pembelajaran

Sasaran pembelajaran praktikum anatomi terapan adalah mahasiswa S1 Fisioterapi semester 3 Fakultas Fisioterapi Universitas Esa Unggul yang telah lulus pada mata kuliah pendahuluan yaitu pengantar anatomi (histologi dan topografi)

✚ Sumber Pembelajaran

Sumber pembelajaran yang digunakan sebagai rujukan adalah:

A. Buku teks:

1. Sobota Anatomi
2. Fisiologi Sherwood

B. Narasumber

1. Dosen mata kuliah
2. Para pakar dan ahli bidang anatomi terapan

✚ **Sumber Daya**

A. Sumber daya manusia

1. Dosen pemberi kuliah pengantar : 3 orang
2. Instruktur keterampilan : 3 orang

B. Sarana dan Prasarana

1. Ruang klinik fisioterapi
2. Ruang praktikum fisioterapi

✚ **Ruang Lingkup**

Ruang lingkup praktikum anatomi terapan mempelajari tentang praktik dan aplikasi disiplin bidang anatomi termasuk didalamnya posisi anatomis dan bidang gerak, prosedur inspeksi dan palpasi, dan struktur jaringan.

✚ **Alat dan Kelengkapan**

1. Bed
2. Formulir responsi
3. Alat praga anatomi

✚ **Pengendalian dan Pemantauan**

1. Absensi mahasiswa dan dosen yang telah ditanda tangani
2. Format penilaian responsi anatomi terapan yang telah ditanda tangani dan diberi nama jelas instruktur yang menilai dan peserta didik yang bersangkutan

3. Pedoman penilaian pencapaian kompetensi

✚ Pelaksanaan

1. Persiapan alat

- 1) Menyiapkan meja/bed/kursi untuk praktikum
 - 2) Menyiapkan formulir inspeksi dan palpasi
2. Pelaksanaan praktik

INSPEKSI

REGIONAL

↪ **AKTIF : SAAT OS MELAKUKAN GERAKAN TANGAN WAKTU DIPERIKSA. PERHATIKAN KEMAUAN DAN KEMAMPUAN.**

↪ **POSISI, BENTUK DAN VOLUME :**

- **TULANG**
- **SENDI**
- **OTOT**

↪ **KONDISI KULIT DAN KUKU.**

↪ **PEMBENGGAKAN LOKAL.**

↪ **PERUBAHAN VASOMOTOR.**

SEGMENTAL / QUADRANT

↪ LEHER – THORACALIS – LUMBALE

↪ PUNDAK – BAHU

↪ SIKU

↪ PERG. TANGAN – TANGAN – JARI

↪ LUMBALE – PELVIS

↪ PANGGUL

↪ LUTUT

↪ PERGELANGAN KAKI – KAKI

INSPEKSI GENERAL

ENDOMORPH

MESOMORPH

ECTOMORPH

INSPEKSI LOKAL / REGIONAL

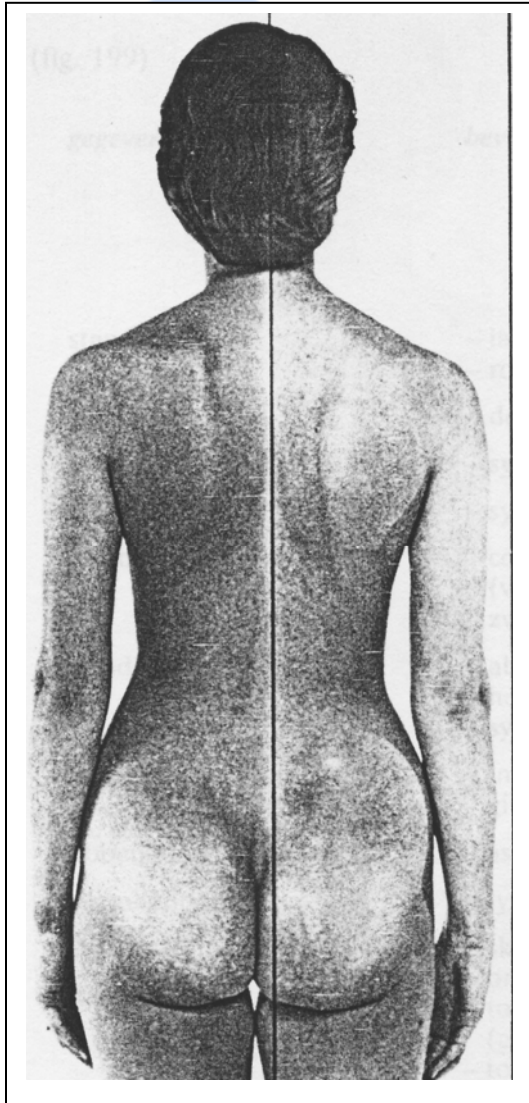
POSISI BERDIRI PANDANGAN BELAKANG

KEPALA & KUDUK	<ul style="list-style-type: none">• KEDUDUKAN & BENTUK	<ul style="list-style-type: none">• LATERAL FLEKSI & ROTASI
PUNDAK & LENGAN	<ul style="list-style-type: none">• KEDUDUKAN• NECK SHOULDER LINE• PANJANG LENGAN• MUSKULAIR	<ul style="list-style-type: none">• DEPRESI – ELEVASI• SIMETRIS – ASIMETRIS• SIMETRIS – ASIMETRIS• VOLUME
BELIKAT	<ul style="list-style-type: none">• KEDUDUKAN & BENTUK	<ul style="list-style-type: none">• WING, TINGGI, ROTASI, SIMETRIS – ASIMETRIS

DADA	<ul style="list-style-type: none"> • KEDUDUKAN & BENTUK • LENGKUNG IGA • PERNAFASAN 	<ul style="list-style-type: none"> • INSPIRASI – EKSPIRASI • GIBBUS COSTARU.... • TIPE PERNAFASAN
TULANG BELAKANG	<ul style="list-style-type: none"> • KEDUDUKAN & BENTUK • MUSKULAIR • KULIT 	<ul style="list-style-type: none"> • SKOLIOSIS APEX – ROTASI VERTEBRA • VOLUME, GOBBUS • RAMBUT, CICATRIX ZONE JAR. IKAT
PANGGUL	<ul style="list-style-type: none"> • KEDUDUKAN SIPS, CRISTA – ILIACA & TROCHANTER • LIPAT PANTAT TEGAK & DATAR • MUSKULAIR • KULIT 	<ul style="list-style-type: none"> • PERBEDAAN TINGGI • MIRING / TINGGI • VOLUME • ZONE
TUNGKAI ATAS	<ul style="list-style-type: none"> • KEDUDUKAN & BENTUK • MUSKULAIR • KULIT 	<ul style="list-style-type: none"> • COXA VALGA/VARA/ ROTASI • VOLUME • CICATRIX
LUTUT	<ul style="list-style-type: none"> • KEDUDUKAN & BENTUK • LIPAT LUTUT • PEMBULUH DARAH 	<ul style="list-style-type: none"> • VALGUS / VARUS / VOLUME / FLEKSI • KETINGGIAN • VARICOUSVEIN
TUNGKAI BAWAH	<ul style="list-style-type: none"> • KEDUDUKAN & BENTUK • MUSKULAIR • PEMBULUH DARAH • KULIT 	<ul style="list-style-type: none"> • VALGUS / VARUS / ROTASI • VOLUME • VARICES • CICATRIX
PERG. KAKI	<ul style="list-style-type: none"> • KEDUDUKAN & BENTUK • ACHILES 	<ul style="list-style-type: none"> • KETINGGIAN • VOLUME
KAKI	<ul style="list-style-type: none"> • KEDUDUKAN & BENTUK 	<ul style="list-style-type: none"> • CALCANEUS VALGUS /

	<ul style="list-style-type: none"> • PEMBULUH DARAH • KULIT 	<p>VARUS ; BENGKAK</p> <ul style="list-style-type: none"> • VARICES • CICATRIX
--	---	---

INSPEKSI PANDANGAN BELAKANG



- KEDUDKAN KEPALA – KUDUK
- KEDUDUKAN PUNDAK, NECK – SHOULDER LINE
- POSISI BELIKAT, AXILAR CONTACT
- BENTUK DAN LENGKUNG IGA
- POSISI SPINE TERHADAP GARIS VERTIKAL
- WARNA, KONSISTENSI, LUKA KULIT & RAMBUT
- RUANG KOSONG DAN LENGAN
- POSISI SIPS, CRISTA ILIACA, TROCHANTER
- MUSCULAIR
- COXA VALGA / VARA
- MUSCULAIR
- RUANG KOSONG ANTARA TUNGKAI
- GENU VALGUS / VARUS
- VARICOUS VEIN

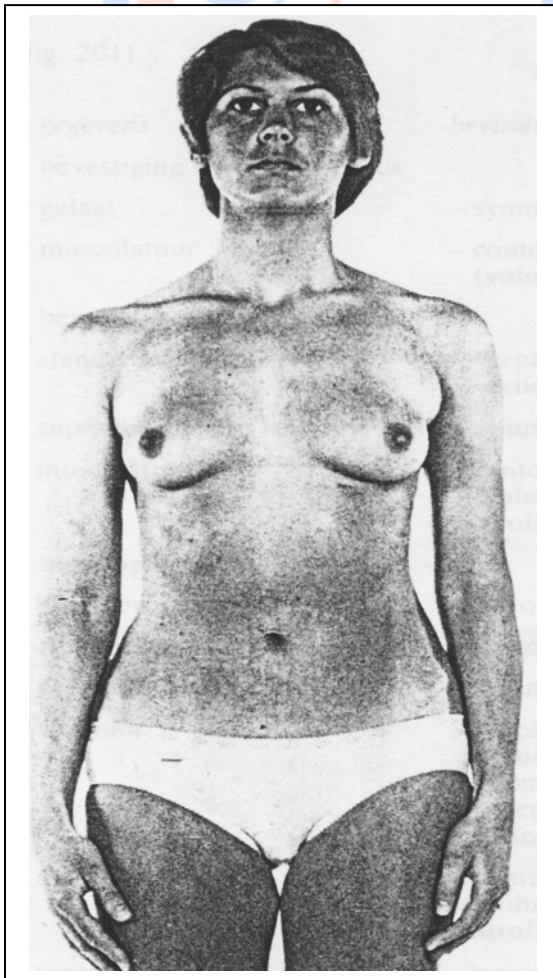
- OEDEME ANKLE – FOOT
- ACHILES
- CALCANEUS VALGUS / VARUS

POSISI BERDIRI PANDANGAN DEPAN

KEPALA & LEHER	<ul style="list-style-type: none"> • (LIHAT PANDANGAN BELAKANG) • WAJAH • MUSKULAIR 	<ul style="list-style-type: none"> • SIMETRIS – ASIMETRIS • VOLUME
PUNDAK & LENGAN	<ul style="list-style-type: none"> • (LIHAT PANDANGAN BELAKANG) • KEDUDUKAN CLAVICULAE • RUANG SUPRA CLAVICULARIS • MUSKULAIR 	<ul style="list-style-type: none"> • TERHADAP BIDANG FRONTAL – VERTIKAL • SIMETRIS – ASIMETRIS • VOLUME
DADA	<ul style="list-style-type: none"> • (LIHAT PANDANGAN BELAKANG) • STERNUM • PUTING 	<ul style="list-style-type: none"> • PERGESERAN POSISI, DEFORMITAS • KETINGGIAN, SIMETRI
DINDING PERUT	<ul style="list-style-type: none"> • MUSKULAIR • UMBILIKUS • KULIT 	<ul style="list-style-type: none"> • VOLUME • LATERALISASI • CICATRIX
PANGGUL	<ul style="list-style-type: none"> • (LIHAT PANDANGAN BELAKANG) • SIAS 	<ul style="list-style-type: none"> • KETINGGIAN
TUNGKAI ATAS	<ul style="list-style-type: none"> • (LIHAT PANDANGAN BELAKANG) • MUSKULAIR 	<ul style="list-style-type: none"> • VOLUME
LUTUT	<ul style="list-style-type: none"> • (LIHAT PANDANGAN BELAKANG) 	<ul style="list-style-type: none"> • VOLUME, PERGESERAN

	<ul style="list-style-type: none"> • KED. & BENTUK PATELLAE 	
TUNGKAI BAWAH	<ul style="list-style-type: none"> • TIBIA • MUSKULAIR 	<ul style="list-style-type: none"> • SABEL, VALGUS / VARUS • VOLUME
PERG. KAKI	<ul style="list-style-type: none"> • (LIHAT PANDANGAN BELAKANG) 	<ul style="list-style-type: none"> • -
KAKI	<ul style="list-style-type: none"> • KEDUDUKAN & BENTUK • JARI – JARI • PEMBULUH DARAH 	<ul style="list-style-type: none"> • ANOMALI; INVERSI / EVERSI, BENGKAK • HAMMER; CLAUW TOES; HALLUX VALGUS / VARUS • KELAINAN CIRCULASI

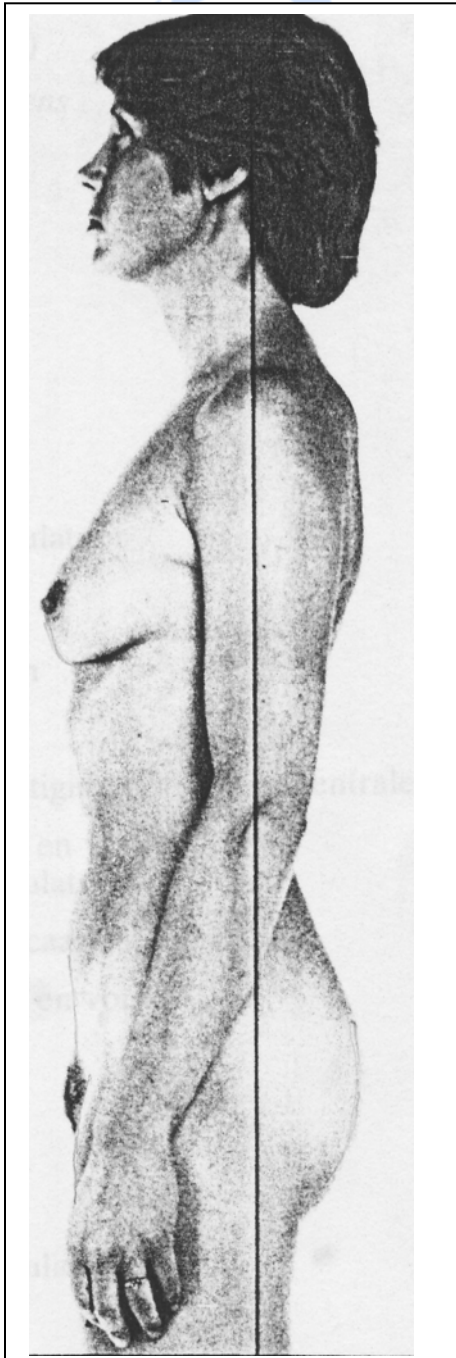
INSPEKSI PANDANGAN DEPAN



- POSISI ALIS – MATA – BIBIR
- OTOT MIMIK
- GARIS MULUT
- POSISI CALVICULAE
- RUANG SUPRA CLAVICULARIS
- DEFORMITAS DADA
- POSISI STERNUM, XYPOIDEUM
- POSISI KEPALA
- RUANG KOSONG TUBUH – LENGAN
- MUSCULAIR
- UMBILICUS, KULIT
- POSISI SIAS
- RUANG KOSONG ANTARA TUNGKAI
- POSISI PATELLA
- TIBIA SABEL; VALGUS / VARUS

- OEDEME
- DEFORMITAS ANKLE – FOOT
- HALLUX VALGUS / VARUS
- HAMMER – CLAW TOES

INSPEKSI PANDANGAN SAMPING



- POSISI KEPALA (ANTERIOR / POSTERIOR....?)

- LEHER LORDOSIS / PROTAKSI

- PUNDAK PROTAKSI / RETRAKSI

- BELIKAT “ WING ” ?

- DADA TORSI ?

- SPINE GLIBUS ? KIPOSIS ?

LORDOSIS ?

- POSISI ILIUM ANTE - / RETROVERSI

- POSISI SIAS – SIPS

- LUTUT FLEKSI / RECURVATUM ?



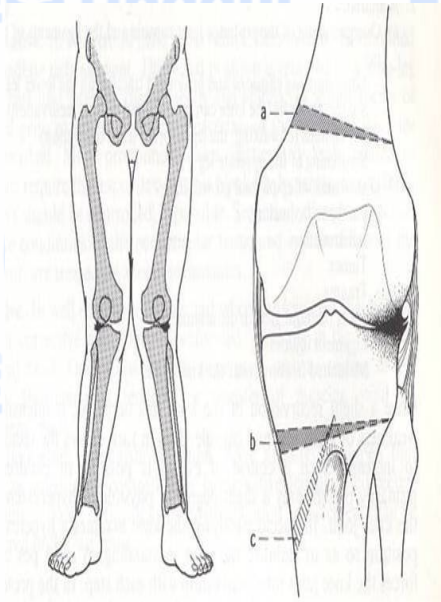
Universitas
Esa Unggul



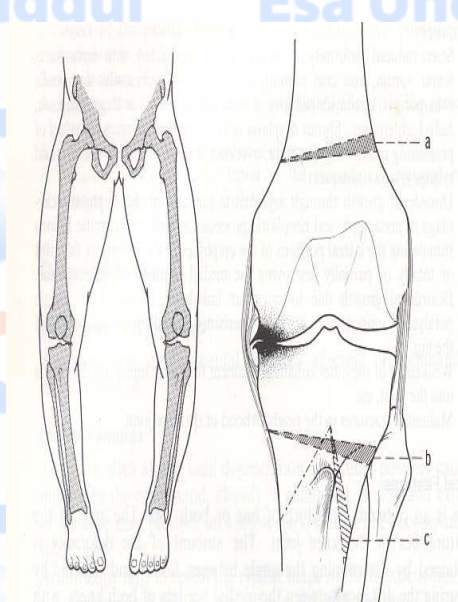
Universitas
Esa Unggul



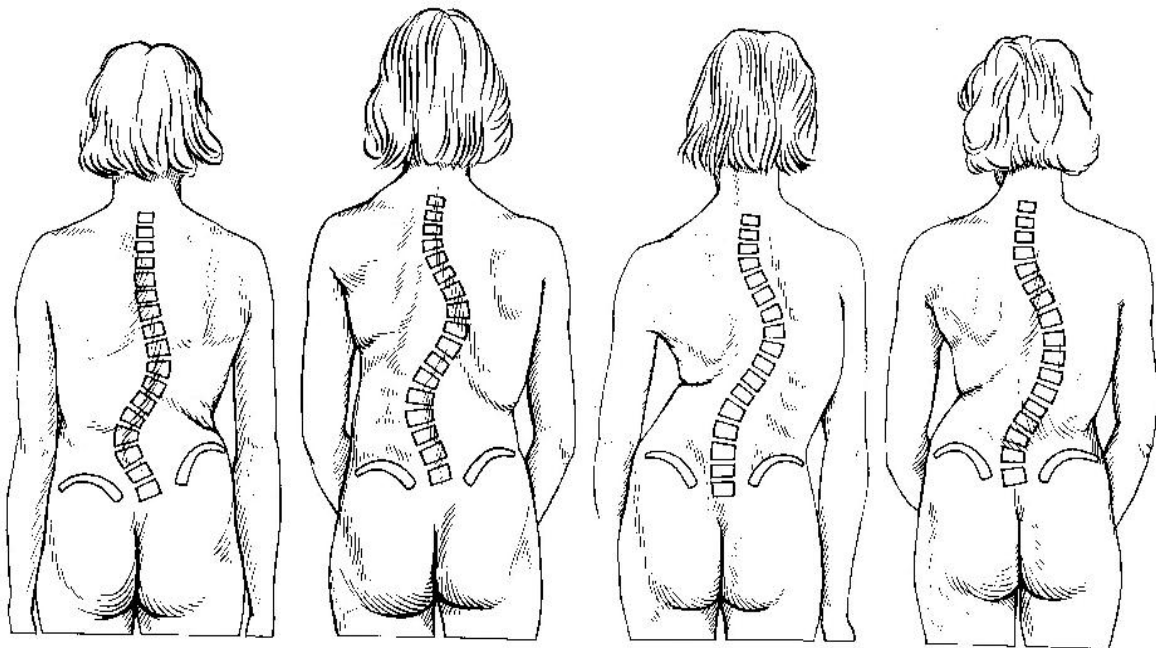
Universitas
Esa Unggul



TUNGKAI "X"
(GENU VALGUM)



TUNGKAI "O"
(GENU VARUM)



Universitas
Esa Unggul

Universitas
Esa Unggul

Universitas
Esa Unggul

LUMBALE
SCOLIOSIS

THORACOLUMBALIS
SCOLIOSIS

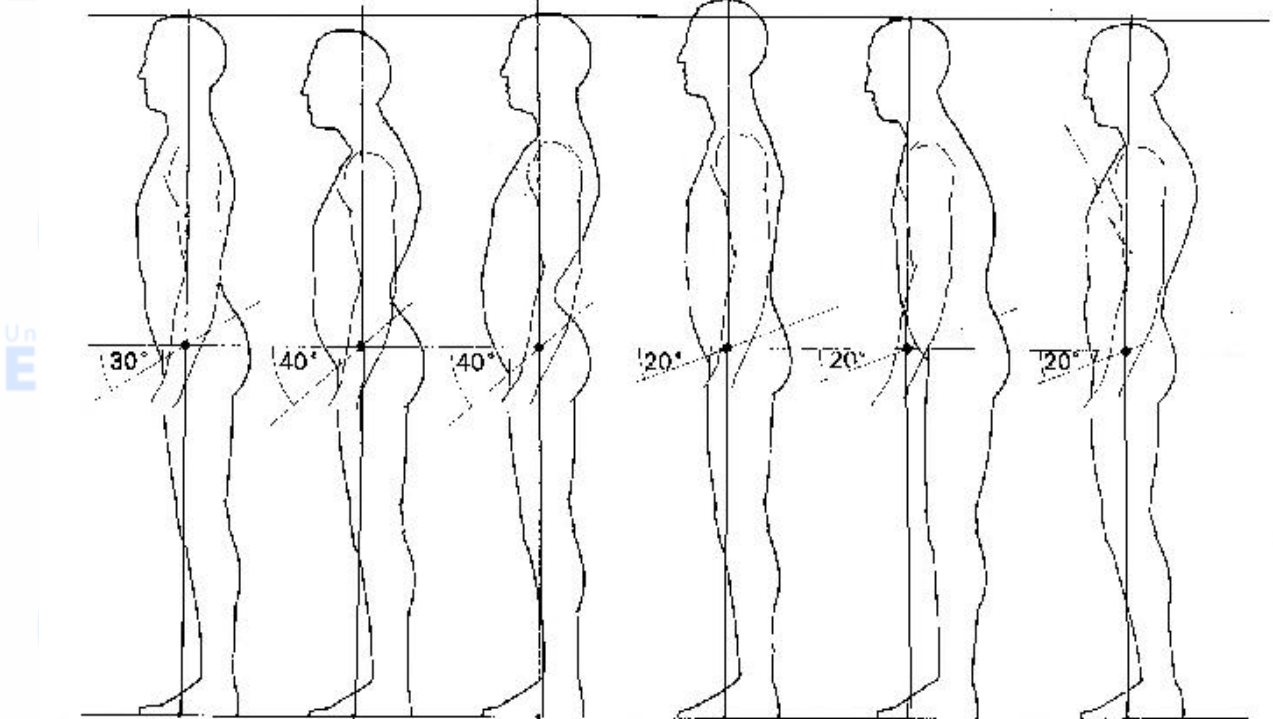
THORACALE
SCOLIOSIS

C - SCOLIOSIS

Universitas
Esa Unggul

Universitas
Esa Unggul

Universitas
Esa Unggul



A
normaal


B
versterkte lumbale
lordose

C
achterover-
hangende rug
"sway back"

D
vlakke rug

E
ronde rug
type 1

F
ronde rug
type 2 (versterkte
thoracale kyfose)

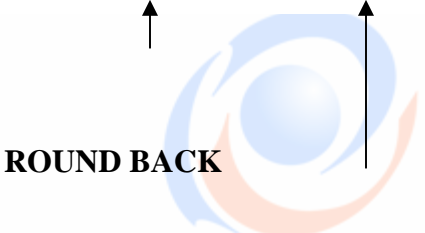


NORMAL

TIPE I



SWAY BACK



ROUND BACK

HYPERLORDOSIS
TIPE II

FLAT BACK

ROUND BACK

Universitas
Esa Unggul

Universitas
Esa Unggul

Universitas
Esa Unggul

TEKNIK PALPASI

- **SUASANA TENANG DAN KLIEN PERCAYA → OTOT RELEX**
- **POSISI TUBUH / ANGGOTA SEOPTIMAL MUNGKIN → HINDARKAN “TEGANG OTOT”.**
- **KEBERSIHAN TANGAN DAN POTONG KUKU → HINDARI KOTOR / NYERI PADA KUKU.**
- **PALPASI DENGAN JARI 2 – 3 – 4 SISI PALMAR, JARI I POSISI DATAR / MIRING / TEGAK LURUS.**
- **TEKANAN RINGAN, GERAKAN HALUS DAN HATI – HATI, RASAKAN BENTUK & / KONSISITENSI.**

PALPASI JARINGAN LUNAK POSISI ISTIRAHAT

- **MENGARAH KE PERMUKAAN**
 - **SUHU DENGAN PUNGGUNG TANGAN.**
 - **KONSISITENSI KULIT, JARINGAN BAWAH KULIT, VASA, LIMFE, DENYUT NADI.**
- **ARAH LEBIH DALAM**
 - **TONUS OTOT, KONSISTENSI OTOT.**
 - **PERBATASAN OTOT.**
 - **ORIGO & INSERTIO.**
 - **DALAM & SEKITAR OTOT**

PALPASI OTOT SAAT GERAK

- **PERHATIKAN TIMBULNYA TONUS, CLONUS, RIGIDITAS, CLASP KNIFE PHENOMEN ?**

PALPASI PERBATASAN / TEPI OTOT

- **DENGAN JARI-JARI KEDUA TANGAN, GERAK OSILASI SEPANJANG TEPI OTOT SEMENTARA JARI-JARI TANGAN SATUNYA MENDORONG.**
- **TELAPAK TANGAN DENGAN JARI-JARI MEMBUKA, DI ATAS STRUKTUR YBS, GERAK JARI-JARI S.D.A, TANGAN SATUNYA MEMPERTAHANKAN POSISI.**
- **ALPASI OTOT PERMUKAAN.
JARI-JARI MIRING DI ATAS OTOT YBS, GERAKAN HATI-HATI BERGESER KESANA-KEMARI.
(LIHAT GAMBAR)**

PALPASI TENDON & LIGAMENT

- **TENDON DAN LIGAMENT DAPAT DIRASAKAN ALUR SERABUTNYA DENGAN PALPASI JARI II DAN IBU JARI SECARA TRANSVERSAL.**

PALPASI TULANG & SENDI

- **SAMBIL DIGERAKAN.**
- **PERHATIKAN TITIK REFERENSI, BENTUK, TITIK NYERI, KREPITASI.**

PALPASI PEMBULUH DARAH, SERABUT SARAF, NODUS LYMPATICUS

- **SANGAT RINGAN DAN HATI-HATI**
- **DENYUT NADI : SEDIKIT LEBIH DALAM**
- **SARAF : RINGAN, PERMUKAAN, “KETUKAN TINNEL TES”**
- **NODUS LYMPATICUS : PENEBALAN DAPAT O.K. TUMOR.**

HASIL PALPASI NORMAL

- **HARD PALPATION : PADA TULANG**
- **SOFT PALPATION : PADA JARINGAN LEMAK**
- **FLUCTUATED PALPATION : GRKAN. CAIRAN (HYDROPS)**
- **FIRM PALPATION : OTOT YANG KONTRAKSI**
- **FIRM-ELASTIC PALPATION : OTOT YANG LEMAS**
- **PULSED PALPATION : DENYUT NADI**
- **ALTERNATED PALPATION : PADA PINGGIR OTOT**



**Lembar Kerja Responsi
Anatomi terapan
Palpasi**

No	Bagian yang dipalpasi	Prosedur palpasi
1	Acromion	
2	Epicondilus lateralis	
3	Procesus Styloideus os ulna	
4	Patela	
5	Spina iliaca anterior superior	
6	Tendon biceps insertio	
6	Otot rectus femoris	
7	Ligamen kolateral medial lutut	
8	Arteri carotis komunis	
9	Arteri radialis	
10	Arteri inguinalis	

Isi Prosedur dengan

1. Letak dan tempat
2. Titik referensi
3. Cara melakukan palpasi
4. Palpasi normalnya apa

**Lembar Kerja Responsi
Anatomi terapan
Spine**

Inspeksi untuk Spine

Inspeksi tampak belakang, depan, dan samping

No	Bagian yang dipalpasi	Prosedur palpasi
1	Mastoid process.	
2	Spinous proc. C2, C6, C7 dll	
3	Tranerse proc C7	
4	Trapezius m.	
5	Temporo mandibular joint	
6	Hyoid bone	
6	Hyoid cartilage	
7	Cricoid ring I	
8	Sterno cleidomastoid m.	
9	Carotid pulse	
10	Supraclavicular fossa.	

11	Prosesus spinosus L 1 dan L 5,	
12	Prosesus Tranversus L 2 dan L 3	
13	M Paraspinal	

Isi Prosedur dengan

1. Letak dan tempat
2. Titik referensi
3. Cara melakukan palpasi
4. Palpasi normalnya apa



**Lembar Kerja Responsi
Anatomi terapan
Regio bahu**

Inspeksi untuk bahu

Inspeksi tampak belakang, depan, dan samping

No	Bagian yang dipalpasi	Prosedur palpasi
1	Acromion	
2	Os scapula	
3	Tuberculum majus	
4	Sulcus bicipitalis	
5	Spina scapula	
6	Margo lateralis	
6	Margo medialis	
7	Bursa sub deltoideus	
8	Tendon biceps caput longum	
9	Tendon supraspinatus	
10	Tendon infra spinatus	
11	Tendon Subscapularis	

Isi Prosedur dengan

1. Letak dan tempat
2. Titik referensi
3. Cara melakukan palpasi
4. Palpasi normalnya apa

**Lembar Kerja Responsi
Anatomi terapan
Regio Siku**

No	Bagian yang dipalpasi	Prosedur palpasi
1	Epicondylus lateralis,	
2	olecranon,	
3	epicondilus medialis.	
4	capitulum radii.	
5	lig. Collateral laterale	
6	Tendon m. Extensor carpi radialis longus.	
7	Tendon osseal m. Extensor carpi radialis brevis.	
8	Tendon m. Extensor carpi radialis brevis	
9	Tendon muscular junction m. Extensor carpi radialis brevis	

Isi Prosedur dengan

1. Letak dan tempat
2. Titik referensi
3. Cara melakukan palpasi
4. Palpasi normalnya apa

**Lembar Kerja Responsi
Anatomi terapan
Regio hip**

Inspeksi untuk panggul

Inspeksi tampak belakang, depan, dan samping

No	Bagian yang dipalpasi	Prosedur palpasi
1	Krista Iliaca	
2	Trochanter mayor	
3	SIAS	
4	SIPS	
5	Symphysis Pubis	
6	Tuber ischiadicum	
6	Sacroiliac	
7	Lumbosacral	
8	Sacrococcygeal	
9	Piriformis m.	
10	Adductor longus m.	
11	Gluteus medius m.	
12	Iliotibial band	

Isi Prosedur dengan

1. Letak dan tempat
2. Titik referensi
3. Cara melakukan palpasi
4. Palpasi normalnya apa

**Lembar Kerja Responsi
Anatomi terapan
Regio Lutut**

Inspeksi untuk Lutut

Inspeksi tampak belakang, depan, dan samping

No	Bagian yang dipalpasi	Prosedur palpasi
1	Medial tibial plateau	
2	perlekatan meniscus medialis	
3	Lateral tibial plateau	
4	Lateral tibial tubercle	
5	Head of Fibula	
6	Permukaan bawah patella	
6	Quadriceps	
7	Infrapatellar tendon	
8	Prepatellar bursa,	
9	Pes anserine bursa	
10	Medial meniscus	
11	Tendon of Sartorius, Gracilis dan Semitendinosus.	

12	Lateral collateral lig.	
13	Biceps femoris tendon	
14	Popliteal fossa	
15	Gastrocnemius	

Isi Prosedur dengan

1. Letak dan tempat
2. Titik referensi
3. Cara melakukan palpasi
4. Palpasi normalnya apa



**Lembar Kerja Responsi
Anatomi terapan
Palpasi Tulang**

No	Bagian yang dipalpasi	Prosedur palpasi
1	Os. Tibia	
2	Os. Fibula	
3	Os. Cuboideum	
4	Medial/Lateral Maleolus	
5	Os. Naviculare	
6	Os. Cuneiform I	
7	Lig. Tibiofibular anterior	
8	Lig. Tibiofibular posterior	
9	Lig. Calcaneocuboideum	
10	Lig. Tibiocalcaneum	
11	Tendon Achilles	
12	Ligamen Deltoideum	

Isi Prosedur dengan

1. Letak dan tempat
2. Titik referensi
3. Cara melakukan palpasi
4. Palpasi normalnya apa