

Periode : Maret - Juni
Tahun : 2024
Skema Penelitian : Penelitian Dasar
Tema RIP Penelitian : Kualitas Kesehatan, Penyakit Tropis,
Gizi dan Kesehatan

**PROPOSAL
PENELITIAN DASAR**

Persistent edema leading to subcutaneous scaring in healed diabetic foot ulcer



TIM PENGUSUL:

Ketua Tim : Adam Astrada (1101059201)

Mahasiswa : Lailatu Zahro (20220303045)
Duta Andriyan Wibowo (20220303049)
Nawadier Syarief (20220303054)
Andini Az-Zahra (20210303058)
Yunarti Yosefa Manec (20220303001)

**Lembar Pengesahan Proposal
Program Penelitian
Universitas Esa Unggul**

1. Judul Kegiatan Penelitian : PERSISTENT EDEMA LEADING TO SUBCUTANEOUS SCARING IN HEALED DIABETIC FOOT ULCER
2. Nama Mitra Sasaran :
3. Ketua Tim
 - a. Nama Lengkap : ADAM ASTRADA, S.Kep., Ns. MHS,CNS,DHSc,FACCWS
 - b. NIDN : 1101059201
 - c. Jabatan Fungsional : Lektor (200)
 - d. Fakultas/ Program Studi : Fakultas Ilmu-Ilmu Kesehatan/ Fikes/Program Studi Ilmu Keperawatan
 - e. Bidang Keahlian :
 - f. Nomor Telepon/ HP : 08975235030
 - g. Email : adam.astrada@esaunggul.ac.id
4. Jumlah Anggota Dosen : -
5. Jumlah Anggota Mahasiswa : 5 orang
6. Lokasi Kegiatan Mitra
 - Alamat
 - Kabupaten/ Kota
 - Provinsi
7. Periode/ Waktu Kegiatan : 1 Maret 2024 s/d 30 September 2024
8. Luaran yang Dihasilkan : Jurnal Internasional Bereputasi dan Berfaktor Dampak (Q2)
9. Usulan/ Realisasi Anggaran
 - a. Dana Mandiri :
 - b. Sumber Dana Lain (1) :

Jakarta,
Ketua Peneliti,



(ADAM ASTRADA, S.Kep., Ns.
MHS,CNS,DHSc,FACCWS)
NIDN/K. 1101059201

Menyetujui,
Dekan Fakultas Ilmu-Ilmu Kesehatan



(Prof. Dr. APRILITA RINA YANTI EFF,
M.Biomed, Apt)
NIP/NIK. 215020572

Mengetahui,
Ketua Lembaga Penelitian dan Pengabdian
Masyarakat Universitas Esa Unggul

(LARAS SITOAYU, S.Gz, M.K.M)
NIK. 215080596

IDENTITAS DAN URAIAN UMUM

1. Judul Penelitian : Advancements in Managing Wound Biofilm: A Systematic Review and Meta-analysis of Randomized Controlled Trials on Topical Modalities

2. Tim Peneliti

No	Nama	Jabatan	Bidang Keahlian	Instansi Asal	Alokasi Waktu (jam/minggu)
1	Adam Astrada	Ketua	Keperawatan Medikal Bedah	Universitas Esa Unggul	20 jam/minggu
2	Lailatu Zahro	Anggota 1 (mahasiswa)	Keperawatan Gerontik dan Komunitas	Universitas Esa Unggul	4 jam/minggu
3	Duta Andriyan Wibowo	Anggota 2 (dosen)	Ilmu Biomedik	Politeknik 'Aisyiyah Pontianak	4 jam/minggu
4	Justin	Anggota 3 (mahasiswa)	Ilmu Keperawatan	Universitas Esa Unggul	2 jam/minggu
5	Andini Az-Zahra	Anggota 4 (mahasiswa)	Ilmu Keperawatan	Universitas Esa Unggul	2 jam/minggu

3. Objek Penelitian (jenis material yang akan diteliti dan segi penelitian):

Objek pada penelitian ini adalah pasien luka kaki diabetik yang mengeluhkan kaki yang bengkak dan tidak kunjung menghilang.

4. Masa Pelaksanaan

Mulai : Juni tahun: 2023

Berakhir : Desember tahun: 2023

5. Usulan Biaya: Tahun ke-1 : Rp -

6. Lokasi Penelitian (lab/studio/lapangan): Rumah pasien

7. Instansi lain yang terlibat (jika ada, dan uraikan apa kontribusinya)

8. Temuan yang ditargetkan (produk atau masukan untuk kebijakan)

Hasil penelitian ini diharapkan dapat menemukan suatu bukti untuk penerapan *evidence-based practice* dalam penanganan masalah edema terdapat pada luka.

9. Kontribusi mendasar pada suatu bidang ilmu

Penelitian ini didasari atas meningkatnya infeksi berulang, pada pasien dengan luka..

10. Jurnal ilmiah yang menjadi sasaran: Wound Research and Practice

Tahun : 2025

Luaran HKI : -

DAFTAR ISI

Halaman Judul	i
HALAMAN PENGESAHAN	ii
IDENTITAS DAN URAIAN UMUM	iii
DAFTAR ISI	v
DAFTAR TIM PELAKSANA DAN TUGAS	vi
BAB I	1
PENDAHULUAN	1
BAB II	4
RENSTRA DAN PETA JALAN PENELITIAN PERGURUAN TINGGI	4
BAB III	5
TINJAUAN PUSTAKA DAN LANDASAN TEORI	5
BAB IV	8
METODE PENELITIAN	8
BAB VIII	10
BIAYA DAN JADWAL PENELITIAN	10
Lampiran	1

DAFTAR TIM PELAKSANA DAN TUGAS

1. Ketua Pelaksana

Nama : Adam Astrada, Ns., MHS, CNS, DHSc., FACCWS
NIDN : 1101059201
Jabatan Fungsional : Lektor (200)
Fakultas/ Prodi : Ilmu-Ilmu Kesehatan/Ilmu Keperawatan
Tugas : Bertanggung jawab terhadap pembuatan proposal, pelaksanaan riset, mengolah data dan menyusun laporan akhir, membuat pertanggung-jawaban keuangan, menyusun publikasi

2. Anggota 1 (Mahasiswa)

Nama : Lailatu Zahro
NIM : 20220303045
Fakultas/ Prodi : Ilmu-Ilmu Kesehatan/Ilmu Keperawatan
Tugas : Membantu mencatat data

3. Anggota 2 (Mahasiswa)

Nama : Duta Andriyan Wibowo
NIM : 20220303049
Fakultas/ Prodi : Ilmu-Ilmu Kesehatan/Ilmu Keperawatan
Tugas : Membantu mencatat data

4. Anggota 4 (Mahasiswa)

Nama : Nawadier Syarief
NIM : 20220303054
Fakultas/ Prodi : Ilmu-Ilmu Kesehatan/Ilmu Keperawatan
Tugas : Membantu mencatat data

5. Anggota 4 (Mahasiswa)

Nama : Justin
NIM : 20210303010
Fakultas/ Prodi : Ilmu-Ilmu Kesehatan/Ilmu Keperawatan
Tugas : Membantu mencatat data

6. Anggota 5 (Mahasiswa)

Nama : Andini Az-Zahra

NIM : 20210303058

Fakultas/ Prodi : Ilmu-Ilmu Kesehatan/Ilmu Keperawatan

Tugas : Membantu mencatat data

Universitas
Esa Unggul

Universitas
Esa U

Universitas
Esa Unggul

Universitas
Esa U

Universitas
Esa Unggul

Universitas
Esa U

BAB I

PENDAHULUAN

1. Latar Belakang

Subcutaneous fibrosis atau jaringan parut subkutan merupakan komplikasi umum setelah proses penyembuhan luka, terutama pada luka yang berhubungan dengan limfedema. Edema pada ekstremitas bawah sering ditemukan pada kasus ulkus kaki diabetik (diabetic foot ulcer/DFU) dan telah diidentifikasi sebagai salah satu faktor signifikan yang berkontribusi terhadap amputasi. Namun, angka kejadian dari edema yang menetap ini belum terdokumentasi dengan baik. Edema yang persisten dapat memperburuk perkembangan fibrosis subkutan dengan meningkatkan respons inflamasi dan mengganggu proses penyembuhan luka.

Meskipun edema relatif lebih mudah dicegah dan dikelola, fibrosis pada ekstremitas bawah menyebabkan perubahan anatomis yang ireversibel, yang dapat memengaruhi pola berjalan, distribusi tekanan plantar, serta meningkatkan risiko terjadinya ulkus kaki diabetik berulang dan menurunkan kualitas hidup pasien. Secara klinis, edema dan fibrosis subkutan dapat menunjukkan manifestasi yang serupa, namun penanganannya lebih menantang pada fibrosis. Pemeriksaan fisik sederhana mungkin tidak cukup untuk membedakan kedua kondisi ini, sehingga menghambat pemberian terapi yang tepat. Oleh karena itu, diperlukan modalitas diagnostik tambahan seperti pencitraan untuk membantu penegakan diagnosis yang lebih akurat.

Dalam beberapa tahun terakhir, penggunaan ultrasonografi dalam evaluasi dan pemantauan penyembuhan luka telah mendapatkan perhatian yang semakin besar. Ultrasonografi menawarkan modalitas pencitraan non-invasif dan real-time yang dapat memberikan informasi berharga tentang kondisi luka, jaringan sekitarnya, serta potensi komplikasi yang mungkin terjadi. Beberapa penelitian telah mengeksplorasi manfaat ultrasonografi dalam menilai karakteristik luka, seperti perfusi jaringan, edema, dan keberadaan benda asing atau abses. Meskipun tampilan ultrasonografi dari fibrosis subkutan telah dideskripsikan dalam berbagai konteks seperti jaringan

parut pasca operasi dan fibrosis akibat radiasi, visualisasi spesifiknya dalam konteks luka ekstremitas bawah belum terdokumentasi dalam literatur.

2. Permasalahan

Berdasarkan latar belakang di atas, beberapa permasalahan yang dapat diidentifikasi dalam penelitian ini adalah:

1. Belum adanya dokumentasi spesifik mengenai karakteristik ultrasonografi dari fibrosis subkutan yang terkait dengan phlebolympheidema setelah penyembuhan ulkus kaki diabetik.
2. Tantangan dalam membedakan edema subkutan dan fibrosis subkutan hanya dengan pemeriksaan fisik, yang dapat menghambat penentuan terapi yang tepat.
3. Minimnya pemanfaatan ultrasonografi sebagai alat diagnostik dalam mengevaluasi komplikasi luka kronis, khususnya fibrosis subkutan pada ekstremitas bawah.

3. Tujuan Penelitian

Penelitian ini bertujuan untuk:

1. Mendeskripsikan karakteristik ultrasonografi dari fibrosis subkutan yang berkembang setelah penyembuhan ulkus kaki diabetik dengan komplikasi phlebolympheidema.
2. Menjelaskan perbedaan ultrasonografi antara edema subkutan dan fibrosis subkutan pada ekstremitas bawah.
3. Menganalisis potensi penggunaan ultrasonografi dalam membantu diagnosis dan tata laksana fibrosis subkutan pasca penyembuhan luka diabetik.

4. Manfaat Penelitian

Penelitian ini diharapkan dapat memberikan manfaat sebagai berikut:

1. Manfaat Teoritis: Menambah wawasan ilmiah mengenai karakteristik ultrasonografi dari fibrosis subkutan pada pasien dengan riwayat ulkus kaki diabetik dan phlebolympheidema.
2. Manfaat Praktis: Memberikan informasi yang dapat digunakan oleh tenaga medis, terutama dokter dan perawat spesialis luka, dalam membedakan edema

dan fibrosis subkutan menggunakan ultrasonografi, sehingga dapat meningkatkan akurasi diagnosis dan efektivitas terapi.

3. Manfaat Klinis: Mendukung pemanfaatan ultrasonografi sebagai alat diagnostik yang lebih luas dalam evaluasi dan pemantauan penyembuhan luka kronis serta mencegah komplikasi lebih lanjut yang dapat menyebabkan disabilitas pada pasien.

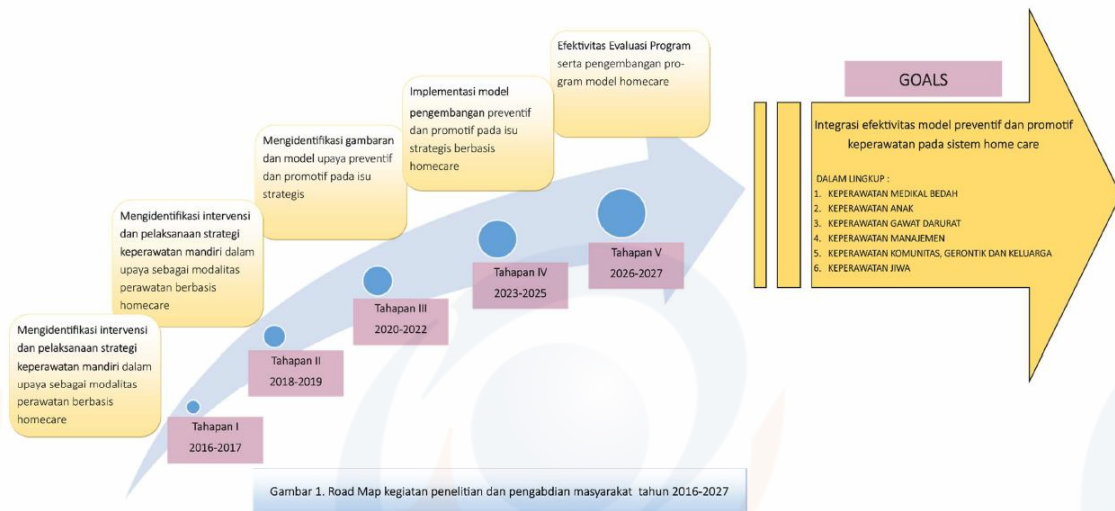
5. Hasil yang Diharapkan

No	Jenis Luaran				Indikator Capaian		
	Kategori	Sub Kategori	Wajib	Tambahan	TS ¹⁾	TS+1	TS+2
1	Artikel ilmiah di dimuat di jurnal ²⁾	Internasional	√				
		Nasional terakreditasi				√	
		Nasional tidak terakreditasi					
2	Artikel ilmiah di dimuat di prosiding ³⁾	Internasional					
		Nasional					
3	<i>Invited speaker</i> dalam temu ilmiah ⁴⁾	Internasional		√ (oral presentation)	√		
		Nasional					
4	Hak Kekayaan Intelektual (HKI) ⁶⁾	Paten					
		Paten sederhana					
		Hak cipta					
		Merek dagang					
		Rahasia dagang					
		Desain produk industry					
		Indikasi geografis					
		Perlindungan varietas tanaman					
5	Tehnologi tepat guna ⁷⁾						
6	Model/Purwarupa/Desain/ Karya seni/ Rekayasa sosial ⁸⁾						
7	Buku ajar (ISBN)						
8	Tingkat kesiapan teknologi (TKT) ¹⁰⁾				1-2	3	

BAB II

RENSTRA DAN PETA JALAN PENELITIAN PERGURUAN TINGGI

Dalam penelitian ini, mengacu kepada RIP Universitas Esa Unggul yaitu *Innovative and Sustainable Nation* dengan tema unggulan Kesehatan dan Kesejahteraan dengan topik riset Promotif, preventif, kuratif, serta rehabilitatif penyakit menular dan tidak menular.



Gambar 1. Road Map kegiatan penelitian dan pengabdian masyarakat tahun 2016-2027

BAB III

TINJAUAN PUSTAKA DAN LANDASAN TEORI

1. Tinjauan Pustaka

Subcutaneous fibrosis atau jaringan parut subkutan merupakan komplikasi umum setelah proses penyembuhan luka, terutama pada luka yang berhubungan dengan limfedema. Edema pada ekstremitas bawah sering ditemukan pada kasus ulkus kaki diabetik (diabetic foot ulcer/DFU) dan telah diidentifikasi sebagai salah satu faktor signifikan yang berkontribusi terhadap amputasi. Namun, angka kejadian dari edema yang menetap ini belum terdokumentasi dengan baik. Edema yang persisten dapat memperburuk perkembangan fibrosis subkutan dengan meningkatkan respons inflamasi dan mengganggu proses penyembuhan luka.

Meskipun edema relatif lebih mudah dicegah dan dikelola, fibrosis pada ekstremitas bawah menyebabkan perubahan anatomis yang ireversibel, yang dapat memengaruhi pola berjalan, distribusi tekanan plantar, serta meningkatkan risiko terjadinya ulkus kaki diabetik berulang dan menurunkan kualitas hidup pasien. Secara klinis, edema dan fibrosis subkutan dapat menunjukkan manifestasi yang serupa, namun penanganannya lebih menantang pada fibrosis. Pemeriksaan fisik sederhana mungkin tidak cukup untuk membedakan kedua kondisi ini, sehingga menghambat pemberian terapi yang tepat. Oleh karena itu, diperlukan modalitas diagnostik tambahan seperti pencitraan untuk membantu penegakan diagnosis yang lebih akurat.

Dalam beberapa tahun terakhir, penggunaan ultrasonografi dalam evaluasi dan pemantauan penyembuhan luka telah mendapatkan perhatian yang semakin besar. Ultrasonografi menawarkan modalitas pencitraan non-invasif dan real-time yang dapat memberikan informasi berharga tentang kondisi luka, jaringan sekitarnya, serta potensi komplikasi yang mungkin terjadi. Beberapa penelitian telah mengeksplorasi manfaat ultrasonografi dalam menilai karakteristik luka, seperti perfusi jaringan, edema, dan keberadaan benda asing atau abses. Meskipun tampilan ultrasonografi dari fibrosis subkutan telah dideskripsikan dalam berbagai konteks seperti jaringan

parut pasca operasi dan fibrosis akibat radiasi, visualisasi spesifiknya dalam konteks luka ekstremitas bawah belum terdokumentasi dalam literatur.

2. Tinjauan Teori

Subcutaneous fibrosis atau jaringan parut subkutan merupakan komplikasi umum setelah proses penyembuhan luka, terutama pada luka yang berhubungan dengan limfedema. Edema pada ekstremitas bawah sering ditemukan pada kasus ulkus kaki diabetik (diabetic foot ulcer/DFU) dan telah diidentifikasi sebagai salah satu faktor signifikan yang berkontribusi terhadap amputasi. Namun, angka kejadian dari edema yang menetap ini belum terdokumentasi dengan baik. Edema yang persisten dapat memperburuk perkembangan fibrosis subkutan dengan meningkatkan respons inflamasi dan mengganggu proses penyembuhan luka.

Meskipun edema relatif lebih mudah dicegah dan dikelola, fibrosis pada ekstremitas bawah menyebabkan perubahan anatomis yang ireversibel, yang dapat memengaruhi pola berjalan, distribusi tekanan plantar, serta meningkatkan risiko terjadinya ulkus kaki diabetik berulang dan menurunkan kualitas hidup pasien. Secara klinis, edema dan fibrosis subkutan dapat menunjukkan manifestasi yang serupa, namun penanganannya lebih menantang pada fibrosis. Pemeriksaan fisik sederhana mungkin tidak cukup untuk membedakan kedua kondisi ini, sehingga menghambat pemberian terapi yang tepat. Oleh karena itu, diperlukan modalitas diagnostik tambahan seperti pencitraan untuk membantu penegakan diagnosis yang lebih akurat.

Dalam beberapa tahun terakhir, penggunaan ultrasonografi dalam evaluasi dan pemantauan penyembuhan luka telah mendapatkan perhatian yang semakin besar. Ultrasonografi menawarkan modalitas pencitraan non-invasif dan real-time yang dapat memberikan informasi berharga tentang kondisi luka, jaringan sekitarnya, serta potensi komplikasi yang mungkin terjadi. Beberapa penelitian telah mengeksplorasi manfaat ultrasonografi dalam menilai karakteristik luka, seperti perfusi jaringan, edema, dan keberadaan benda asing atau abses. Meskipun tampilan ultrasonografi dari fibrosis subkutan telah dideskripsikan dalam berbagai konteks seperti jaringan

parut pasca operasi dan fibrosis akibat radiasi, visualisasi spesifiknya dalam konteks luka ekstremitas bawah belum terdokumentasi dalam literatur.

Unggul

Universitas
Esa Unggul

Universitas
Esa U

Unggul

Universitas
Esa Unggul

Universitas
Esa U

Unggul

Universitas
Esa Unggul

Universitas
Esa U

BAB IV

METODE PENELITIAN

1. Metode Penelitian

Penelitian ini menggunakan desain studi kasus (case study) yang bertujuan untuk menggambarkan karakteristik ultrasonografi dari fibrosis subkutan pada pasien dengan riwayat ulkus kaki diabetik yang mengalami phlebolympheema.

2. Lokasi dan Waktu Penelitian

Penelitian ini dilakukan dalam setting home care, di mana pasien dievaluasi di lingkungan rumahnya. Pengumpulan data dilakukan selama periode tertentu sesuai dengan ketersediaan pasien yang memenuhi kriteria inklusi.

3. Subjek Penelitian

Subjek penelitian terdiri dari dua pasien dengan riwayat ulkus kaki diabetik yang telah sembuh namun mengalami pembengkakan menetap pada ekstremitas bawah. Kriteria inklusi dalam penelitian ini adalah:

1. Pasien dengan riwayat ulkus kaki diabetik yang telah sembuh dalam 3-4 minggu terakhir.
2. Pasien yang mengalami edema menetap tanpa tanda-tanda infeksi aktif.
3. Pasien yang bersedia mengikuti prosedur ultrasonografi.

Sedangkan kriteria eksklusi meliputi:

1. Pasien dengan gangguan vaskular berat yang terkonfirmasi melalui pemeriksaan Ankle Brachial Index (ABI) di bawah 0,4.
2. Pasien yang memiliki deformitas tulang yang signifikan yang dapat mengganggu interpretasi hasil ultrasonografi.

4. Prosedur Pengumpulan Data

1. Pemeriksaan Klinis:

- Dilakukan anamnesis mengenai riwayat penyakit, keluhan saat ini, dan faktor risiko lainnya.
- Pemeriksaan fisik meliputi inspeksi area yang mengalami pembengkakan, palpasi untuk menilai konsistensi jaringan, serta uji pitting edema.

2. Pemeriksaan Ultrasonografi:

- Dilakukan oleh tenaga medis yang terlatih dalam penggunaan ultrasonografi untuk evaluasi jaringan lunak.
- Parameter yang dievaluasi meliputi ketebalan jaringan subkutan, echogenicity, pola serat jaringan, dan keberadaan cairan interstisial.

5. Analisis Data

Data yang diperoleh dianalisis secara deskriptif dengan membandingkan karakteristik ultrasonografi antara kasus fibrosis subkutan dan edema subkutan. Hasil yang diperoleh akan dibandingkan dengan literatur yang ada untuk mengidentifikasi pola karakteristik spesifik dari fibrosis subkutan pasca penyembuhan ulkus kaki diabetik.

6. Etika Penelitian

Penelitian ini mendapatkan persetujuan dari komite etik penelitian kesehatan. Informed consent diperoleh dari setiap peserta penelitian sebelum dilakukan pemeriksaan, dengan menjamin kerahasiaan data dan kenyamanan peserta selama prosedur berlangsung.

BAB VIII
BIAYA DAN JADWAL PENELITIAN

A. Anggaran Biaya

A. Jadwal Penelitian

No	Jenis Kegiatan	Bulan ke-											
		1	2	3	4	5	6	7	8	9	10	11	12
1													
2													
3													
4													
6													
7													
8	Pembuatan laporan												
9	Seminar												
10	Publikasi												

DAFTAR PUSTAKA

1. Kanopathy M, Portou M, Tsui J, Toby Richards T. Diabetic foot ulcers in conjunction with lower limb lymphedema: pathophysiology and treatment procedures. *Chronic Wound Care Manag Res* [Internet]. 2015 Aug;129. Available from: <http://www.dovepress.com/diabetic-foot-ulcers-in-conjunction-with-lower-limb-lymphedema-pathoph-peer-reviewed-article-CWCMR>
2. Apelqvist J, Larsson J, Agardh CD. The importance of peripheral pulses, peripheral oedema and local pain for the outcome of diabetic foot ulcers. *Diabet Med*. 1990 Aug;7(7):590–4.
3. Duhon BH, Phan TT, Taylor SL, Crescenzi RL, Rutkowski JM. Current Mechanistic Understandings of Lymphedema and Lipedema: Tales of Fluid, Fat, and Fibrosis. *Int J Mol Sci*. 2022;23(12).
4. Astrada A, Nakagami G, Fajrianita I, Matsumoto M, Kawamoto A, Jais S, et al. Ultrasonographic features of diabetic foot osteomyelitis: a case series. *J Wound Care* [Internet]. 2022 Sep 2;31(9):748–54. Available from: <http://www.magonlinelibrary.com/doi/10.12968/jowc.2022.31.9.748>
5. Hayden GE, Upshaw JE, Bailey S, Park DB, Marin JR. Ultrasound-Guided Diagnosis of Femoral Osteomyelitis and Abscess. *Pediatr Emerg Care*. 2015;31(9):670–3.
6. Frasure SE, Dearing E, Burke M, Portela M, Pourmand A. Application of Point-of-Care Ultrasound for Family Medicine Physicians for Abdominopelvic and Soft Tissue Assessment. *Cureus* [Internet]. 2020 Aug 13;12(8). Available from: <https://www.cureus.com/articles/37631-application-of-point-of-care-ultrasound-for-family-medicine-physicians-for-abdominopelvic-and-soft-tissue-assessment>

7. Riebel TW, Nasir R, Nazarenko O. The value of sonography in the detection of osteomyelitis. *Pediatr Radiol* [Internet]. 1996 Apr;26(4):291–7. Available from: <http://link.springer.com/10.1007/BF01372116>
8. Squire BT, Fox JC, Anderson C. Abscess: Applied bedside sonography for convenient evaluation of superficial soft tissue infections. *Acad Emerg Med*. 2005;12(7):601–6.
9. Ud-Din S, Foden P, Stocking K, Mazhari M, Al-Habba S, Baguneid M, et al. Objective assessment of dermal fibrosis in cutaneous scarring, using optical coherence tomography, high-frequency ultrasound and immunohistomorphometry of human skin. *Br J Dermatol* [Internet]. 2019 Oct 2;181(4):722–32. Available from: <https://academic.oup.com/bjd/article/181/4/722/6602469>
10. Gottlöber P, Kerscher MJ, Korting HC, Peter RU. Sonographic determination of cutaneous and subcutaneous fibrosis after accidental exposure to ionising radiation in the course of the Chernobyl nuclear power plant accident. *Ultrasound Med Biol* [Internet]. 1997 Jan;23(1):9–13. Available from: <https://linkinghub.elsevier.com/retrieve/pii/S0301562996001731>
11. Cho YS, Park ES. Application of Dual-Frequency Ultrasound to Radiation-Induced Fibrosis in a Breast Cancer Patient. *Med Lasers* [Internet]. 2017 Dec 30;6(2):86–9. Available from: <http://www.jkslms.or.kr/journal/view.html?doi=10.25289/ML.2017.6.2.86>
12. Lee B-B. Phlebolympheidema: Neglected Outcome of Combined Venous and Lymphatic Insufficiency. *Vasc Spec Int* [Internet]. 2020 Mar 31;36(1):1–3. Available from: <http://www.vsijournal.org/journal/DOIx.php?id=10.5758/vsi.2020.36.1.1>
13. Farrow W. Phlebolympheidema—A Common Underdiagnosed and Undertreated Problem in the Wound Care Clinic. *J Am Col Certif Wound Spec* [Internet]. 2010 Jan;2(1):14–23.

Available from: <http://dx.doi.org/10.1016/j.jcws.2010.04.004>

14. Ridner SH, Dietrich MS, Sonis ST, Murphy B. Biomarkers Associated with Lymphedema and Fibrosis in Patients with Cancer of the Head and Neck. *Lymphat Res Biol.* 2018;16(6):516–24.

Lampiran 1. Surat Pernyataan Ketua Pelaksana

Surat Pernyataan Ketua Pelaksana Penelitian

Yang bertadatangan di bawah ini:

Nama : Adam Astrada, Ns., MHS, CNS, DHSc., FACCWS
NIDN/NIK : 1101059201
Fakultas/ Prodi : Ilmu-Ilmu Kesehatan
Jabatan fungsional : Lektor (200)

Dengan ini saya menyatakan bahwa proposal program penelitian yang diajukan dengan judul:

“Persistent edema leading to subcutaneous scaring in healed diabetic foot ulcer”

Yang saya usulkan dalam skema penelitian mandiri tahun 2023 bersifat original dan belum pernah dibiayai oleh lembaga/ sumber dana lain.

Bilamana diketahui dikemudian hari adanya indikasi ketidakjujuran/ itikad kurang baik sebagaimana dimaksud di atas, maka kegiatan ini dibatalkan dan saya bersedia mengembalikan dana yang telah diterima kepada pihak Universitas Esa Unggul melalui LPPM.

Demikian pernyataan ini dibuat dengan sesungguhnya dan dengan sebenar-benarnya.

Jakarta, 1 Maret 2023

Yang menyatakan,

Adam Astrada, Ns., MHS, CNS, DHSc., FACCWS

Lampiran 2. Biodata Pengusul dan Anggota

Biodata Pengusul

gggul

Universitas
Esa Unggul

Universitas
Esa U

gggul

Universitas
Esa Unggul

Universitas
Esa U

gggul

Universitas
Esa Unggul

Universitas
Esa U